ડૉ. બાબાસાહેબ આંબેડકર
ઓપન યુનિવર્સિટી

CTBA-04

પ્રસૂતિ પરિચારિકા સહાયક

વિદ્યાર્થીએ અનુભવથી શીખવાના કૌશલ્યો(Practical Skills)

એકમ 1
રકતદાબ માપવાની રીત (Blood Pressure Measurement) 05

એકમ 2
સગર્ભા સ્ત્રીની પેટ પરથી તપાસ (Per Abdominal Examination) 06

એકમ 3
નીચેથી આંગળી નાખીને તપાસ (Per Vaginal Examination) 09

એકમ 4
ગર્ભાવસ્થા પરીક્ષણ માટેનો ઘરગથ્થુ ટેસ્ટ (Home Pregnancy Test) 10

એકમ 5
પ્રોટીન માટે અને સ્યુગર માટે પેશાબની તપાસ
(Urine Albumin & Sugar) 11

એકમ 6
પેપ ટેસ્ટ (Pap Test / Pap Smear) 13

એકમ 7
ઈંજેક્શન આપવાની રીતો (Routes of Injections) 14

એકમ 8
જંતુનાશક રસાયણો (Antiseptic Solutions) 16

એકમ 9
પેશાબની કોથળીમાં મૂકવાની નળીઓ (Catheters) 17

એકમ 10
ઓપરેશન પછીની સંભાળ (Post - Operative Care) 19

એકમ 11
પ્રસૂતિ કરાવવાની રીત: જુઓ CTBA-02 Page no: 12,13,14,15.

નિષ્ણાત સમિતિ

ડૉ. લીલાબેન ત્રિવેદી(એમ.ડી.ડી.જી.ઓ.)	3,બી.જે મેડીકલ કોલેજ એન્ડ સીવીલ હૉસ્પિટલ, અમદાવાદ.
ડૉ. કમલનાયક(એમ.ડી.ડી.જી.ઓ.)	શીલાલેખ શાહીબાગ, અમદાવાદ.
ડૉ. સુધાબેન નાગપાલ (એમ.એસ.(ઓબીજી.એન્ડ ગાયનેક.))	એ/6/1,એલીટ સોસાયટી,સરકીટ હાઉસ સામે, શાહીબાગ, અમદાવાદ.
ડૉ. શશીવાની(એમ.ડી.,ડી.પેડ.,એફ.આઈ.એ.પી.),	શાવિયાના એપાર્ટમેન્ટ,અમદાવાદ.
ડૉ. નિતા યાજ્ઞીક(એમ.ડી.ડી.જી.ઓ.)	'અનુજા'શ્રી નિવાસ સોસાયટી સામે,પાલડી, અમદાવાદ.
ડૉ. દેવીન્દ્રા શાહ(એમ.ડી.ડી.જી.ઓ.)	આગમન ફલેટ, વલ્લભવાડી અમદાવાદ.
ડૉ. બકુલ લેઉવા(એમ.ડી.ડી.જી.ઓ.)	સૌરભ સોસાયટી, નવરંગપુરા અમદાવાદ.
ડૉ. સરોજ શાહ(એમ.એસ.(ઓપ્થેલ્મો))	યુગાન્ડા સોસાયટી, મેમનગર, અમદાવાદ.
ડૉ. હર્ષદ કામદાર(એમ.ડી.,ડી.પેડ.,ડી.સી.એચ(યુ.એસ.એ))	'ગુંજન' બાળકોની હૉસ્પિટલ, અમદાવાદ.

લેખક

ડૉ. બકુલ લેઉવા	સૌરભ સોસાયટી, નવરંગપુરા, અમદાવાદ.
ડૉ. તેજલ પટેલ	1/સમર્પણ બંગ્લોઝ, ગ્રીન પાર્ક સામે, વાયા આમલી બોપલ રોડ, અમદાવાદ.

સંયોજન સહાય

શ્રી. એસ. એચ. બારોટ	મદદનીશ કુલસચિવ ડૉ. બાબાસાહેબ આંબેડકર ઓપન યુનિવર્સિટી, ડફનાળા, શાહીબાગ, અમદાવાદ - 380 003.

પ્રકાશક

કુલસચિવ, ડૉ. બાબાસાહેબ આંબેડકર ઓપન યુનિવર્સિટી,
સરકારી બંગલા નંબર-9, ડફનાળા, શાહીબાગ, અમદાવાદ - **380 003** ટે.નં. **22869690/91**

E-mail : baou@sancharnet.in

© સર્વ હક સ્વાધીન. આ પુસ્તિકાના લખાણ યા તેના કોઈ પણ ભાગને ડૉ. બાબાસાહેબ આંબેડકર ઓપન યુનિવર્સિટી, અમદાવાદની લેખિત સંમતિ વગર મિમિયોગ્રાફી દ્વારા યા અન્ય કોઈ પણ રીતે પુનઃમુદ્રિત કરવાની મનાઈ છે.

PRINTED AT SUDARSHAN GRAPHICS, AHMEDABAD-28. PH. : 079-25430560

એકમ 1 : રક્તદાબ માપવાની રીત (Blood Pressure Measurement)

માળખું :

1.0 હેતુ
1.1 પ્રસ્તાવના
1.2 રક્તદાબ માપવાની રીત
1.3 સારાંશ

1.0 હેતુ(Objective)

આ એકમનો અભ્યાસ કર્યા બાદ તમે રક્તદાબ માપવાનું પ્રેક્ટિકલ જ્ઞાન પ્રાપ્ત કરી શકશો.

1.1 પ્રસ્તાવના(Introduction)

સગર્ભા સ્ત્રીનું રક્તદાબ પ્રત્યેક મુલાકાત વખતે માપવું જોઈએ. આમ, કરવાનું ખાસ કારણ પ્રિએક્લેમ્પ્સીયા છે, જે ખૂબ જ જોખમી બની શકે છે.તેથી તેનું વહેલામાં વહેલી તકે નિદાન થાય તે માટે રક્તદાબ માપવું ખૂબ જ જરૂરી છે. આમ કરવાથી સગર્ભા સ્ત્રીને જો રક્તદાબ ચોક્કસ આંકથી વધુ આવે અને પ્રિએક્લેમ્પ્સીયાનું નિદાન પાક્કું થાય તો તાત્કાલિક સારવાર શરૂ કરી શકાય અને જો પ્રિએક્લેમ્પ્સિયાનું નિદાન પાક્કું ન થાય તો રક્તદાબ વધુ આવવાના અન્ય કારણો માટે તપાસ કરી શકાય.

1.2 રક્તદાબ માપવાની રીત (Blood Pressure Measurement)

રીતઃ સ્ત્રીને ખુરશીમાં બેસાડી હાથને ટેબલ પર ટેકો દઈને મૂકવો.સ્ત્રી જો ખૂબ જાડી કે પાતળી હોય તો યોગ્ય માપનો કફ વાપરવો જોઈએ.રક્તદાબ માપવાના સાધનને "સ્ફિગ્મો મેનોમીટર" તરીકે ઓળખવામાં આવે છે.કફને હાથના કોણીના ભાગથી લગભગ એકાદ ઈંચ ઉપર બાંધવામાં આવે છે અને હાથથી કફના ફુગ્ગાને ફુલાવવામાં આવે છે. જેથી સ્ફિગ્મોમેનોમીટરમાં પારાનું લેવલ ઉંચું આવે છે. આ પારો લગભગ 160મિમિ સુધી ઉપર લઈ જવામાં આવે છે. પછી ધીરે ધીરે ફુગ્ગાના સ્ક્રુને ઢીલો કરવાથી પારો નીચે આવે છે.આ વખતે રક્તદાબ માપવામાં આવે છે.બે રીતથી રક્તદાબ માપી શકાય.

1) નાડીના ધબકારા પર હાથ મૂકીને.
2) સ્ટેથોસ્કોપ બેક્રિયલ નામની ધમની પર મૂકીને

(બેક્રિયલ ધમનીના ધબકારા હાથના આગળના ભાગમાં કોણી આગળ અંદરની બાજુ અનુભવી શકાય છે.તેની ઉપર સ્ટેથોસ્કોપ રાખવામાં આવે છે.)

1) પ્રથમ રીતમાં કાંડા આગળ નાડી ઉપર હાથ મૂકી ધબકારા અનુભવવામાં આવે છે.ત્યારબાદ જ્યારે પારો ઉપર જવા લાગે ત્યારે ધ્યાનથી જોતાં આ ધબકારા બંધ થઈ જાય છે.પણ જ્યારે પારો નીચે ઉતરતો હોય ત્યારે આ ધબકારા ફરી પાછા ખબર પડે છે આ વખતે પારાનું લેવલ ધ્યાનથી જોવામાં આવે છે.તે ઉપરનું એટલે કે સિસ્ટોલિક બ્લડ પ્રેશર બતાવે છે. સામાન્ય રીતે તે 100 થી 140 મિમિની વચ્ચે હોય છે.

2) બીજી રીતમાં સ્ટેથોસ્કોપને બેક્રિયલ ધમનીના ધબકારા પર મૂકી રાખવામાં આવે છે.પછી પારો 160 મિમિ સુધી ઉપર ચડાવી ધીરે ધીરે નીચે ઉતારવામાં આવે છે. આ દરમ્યાન જ્યારે ધબકારા સંભળાવાની શરૂઆત થાય તે લેવલ ધ્યાનથી નોંધવામાં આવે છે.તે ઉપરનું એટલે કે સિસ્ટોલિક બીપી (બ્લડપ્રેશર) બતાવે છે અને જ્યારે ધબકારા સંભળાતા બંધ થાય ત્યારે પણ પારાનું લેવલ નોંધવામાં આવે છે. તે નીચેનું એટલે કે ડાયાસ્ટોલિક બીપી બતાવે છે. સામાન્ય રીતે તે 60 થી 90 મિમિનું વચ્ચે હોય છે.પ્રથમ રીતમાં ડાયાસ્ટોલિક બીપી માપવું શક્ય નથી.

જો સિસ્ટોલિક બીપી 140 કે તેથી વધુ અને ડાયાસ્ટોલિક બીપી 90 કે તેથી વધુ આવે તો તાત્કાલિક નિષ્ણાંત તબીબનો મત લેવો જોઈએ.

1.3 સારાંશ(Let us Sum up)

સગર્ભા સ્ત્રીનું રક્તદાબ ખૂબ ચોકસાઈથી માપવું જોઈએ. આમ, કરવાથી તને ઘણાં જોખમોથી બચાવી શકાય.

એકમ 2 : સગર્ભા સ્ત્રીની પેટ પરથી તપાસ
(Per Abdominal Examination)

માળખું :

2.0 હેતુ
2.1 પ્રસ્તાવના
2.2 વ્યાખ્યાઓ
2.3 પેટ પરથી તપાસ
- 2.3.1 પેટની જોઈને તપાસ
- 2.3.2 હાથથી તપાસ
- 2.3.3 બાળકના ધબકારાની તપાસ

2.4 સારાંશ

2.0 હેતુ(Objective)

આ એકમનો અભ્યાસ પૂરો કર્યા બાદ તમે
ગર્ભસ્થ શિશુની સ્થિતિને લગતી જરૂરી વ્યાખ્યાઓ વિષે જાણી શકશો.
સગર્ભા સ્ત્રીની પેટ પરથી તપાસની રીત જાણી શકશો.

2.1 પ્રસ્તાવના(Introduction)

પેટ પરથી તપાસ ગર્ભસ્થ શિશુના વિકાસ,સ્થિતિ,ધબકારા,પાણીનું પ્રમાણ,ગર્ભાશયના સંકોચનો વગેરે જાણવા માટે ખૂબ જ અગત્યની છે.તેના માટે નીચેના શબ્દોની વ્યાખ્યાઓ જાણવી ખૂબ જ જરૂરી છે.

2.2 વ્યાખ્યાઓ

1) લાઈ (Lie):

ગર્ભસ્થ શિશુની સ્થિતિ માતાના કરોડરજ્જુની સાપેક્ષમાં કઈ રીતની છે,તે લાઈ દ્વારા જાણી શકાય. જેમકે સીધી સ્થિતિ (Longitudinal lie),આડી સ્થિતિ (Transverse lie),ત્રાસી સ્થિતિ(Oblique lie),વગેરે. 99% કેસમાં સીધી સ્થિતિ હોય છે.

2) પ્રેઝન્ટેશન(Presentation):

ગર્ભસ્થ શિશુનો જે ભાગ ગર્ભાશયના મુખની નજીક હોય તેને પ્રેઝન્ટેશન કહેવાય. જો માથાનો ભાગ હોય તો,કીફેલિક (Cephalic) અને જો ધડનો નીચેનો ભાગ હોય તો પોડેલિક (Podalic)અથવા બ્રીચ (Breech)પ્રેઝન્ટેશન કહેવાય.

3) પ્રેઝટીંગ પાર્ટ (Presenting Part):

નીચેથી આંગળી નાંખીને તપાસ કરતાં ગર્ભસ્થ,શિશુનો જે ભાગ ગર્ભાશયના મુખથી ખબર પડે તેને પ્રેઝટીંગ પાર્ટ કહેવાય. જેમ કે,કીફેલિક પ્રેઝન્ટેશનમાં માથાનો પાછળનો ભાગ(Vertex),કપાળ (Brow) કે ચહેરો (Face) વગેરે.

4) પોઝીશન (Position):

પ્રેઝટીંગ પાર્ટના કોઈ એક ફીક્ષ પોઈન્ટની સ્થિતિ માતાના પેઢુના હાડકામાં આગળ પાછળ,જમણી-ડાબી બાજુ છે,તે અનુસાર પોઝીશન નક્કી થાય.જેમ કે Vertex Presentationમાં ઓક્સિપુટ(Occiput)નામનું ફીક્ષ પોઈન્ટ આગળ-પાછળ કે ડાબી જમણી બાજુ હોય તે પ્રમાણે નીચેની પોઝીશનો નક્કી થાય.

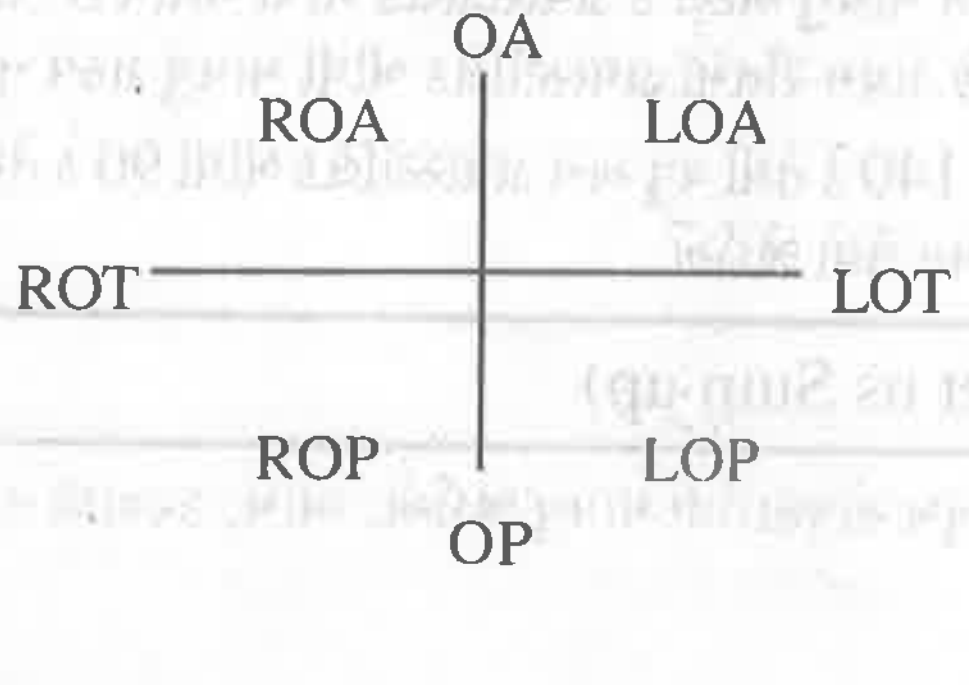

5) એન્ગેજમેન્ટ (Engagement) :
જ્યારે માથાનો મોટામાં મોટો આડો ડાયામિટર(Biparietal Diameter)પેલ્વીક ઈન્લેટમાંથી પસાર થાય ત્યારે એન્ગેજમેન્ટ થયું કહેવાય.

2.3 પેટ પરથી તપાસમાં મુખ્યત્વે ત્રણ રીતની તપાસ કરવાની હોય છે.

1) પેટની જોઈને તપાસ
2) હાથથી તપાસ
3) ધબકારાની તપાસ

2.3.1 પેટની જોઈને તપાસ

નીચેની વસ્તુઓ ધ્યાનથી જોવામાં આવે છે.

- પેટનો આકાર
- નાભિ(Umbilicus)
- સ્ટ્રેચ માર્કસ(Stria Gravidarum, Stria albicans,linea nigra)
- જૂના ઓપરેશનના ચિન્હો(Scars)

2.3.2 હાથથી તપાસ

પેટ પરની તપાસ પધ્ધતિસર થવી જોઈએ. તે માટે લીયોપોલ્ડ નામની રીતથી પેટની તપાસ માટે ચાર પ્રકારની ગ્રીપ (Leopold Maneuvers)હોય છે.પેટની તપાસ માટે સ્ત્રીને સીધી સુવડાવવી જોઈએ અને બંને પગ ઢીંચણ અને થાપામાંથી વાળેલા હોવા જોઈએ.અને પેટનો ભાગ ખુલ્લો હોવો જોઈએ. પ્રથમ ત્રણ ગ્રીપ માટે તપાસ કરનાર વ્યક્તિ પલંગની જમણી બાજુ સ્ત્રીના માથા તરફ ફરીને ઊભા રહેવું પડે.જો સ્ત્રી ખૂબ જાડી કે પાતળી હોય તો પણ તપાસમાં મુશ્કેલી પડી શકે.

ફન્ડલ હાઈટ / આધારની ઊંચાઈ(Fundal Height)
તે ડાબા હાથની ટચલી આંગળી તરફની બોર્ડરથી થાય છે.તેનાથી આધારની ઊંચાઈ માપવામાં આવે છે અને ગર્ભાવસ્થાના અઠવાડિયા નક્કી કરવામાં આવે છે. પછી ફન્ડલહાઈટ Symphysis Pubis થી ઉપરની બોર્ડર સુધી સેમીમાં માપવામાં આવે છે.

પેટના ઘેરાવાનું માપ(Abdominal Girth):
તે નાભિના લેવલે લેવામાં આવે છે અને સેમીમાં પેટનો ઘેરાવો માપવામાં આવે છે.પૂરા મહિને તે લગભગ 100 સેમી જેટલો હોય છે.

પ્રથમ ગ્રીપ : બંને હાથની આંગળીઓ વડે હળવા હાથે ગર્ભાશયના ઉપરના ભાગ (Fundus)ની તપાસ કરવામાં આવે છે અને ગર્ભસ્થ શિશુનો કયો ભાગ Fundus માં છે તે નક્કી કરાય છે.જો માથું હોય તો ગોળ,કઠણ,નાનો ભાગ હોય અને જો બ્રીચનો ભાગ હોય તો પહોળો,નરમ,ગંઠાયેલો ભાગ લાગે.

દ્વિતીય ગ્રીપ : બંને હાથની હથેળીઓ હવે પેટની બંને બાજુ પર મૂકી હળવા હાથે થોડું દબાણ કરવામાં આવે છે.એક બાજુ કઠણ કરોડરજ્જુનો ભાગ જ્યારે બીજી બાજુ વિવિધ નાના અનિયમિત,હાથ પગના ભાગ હોય તે નક્કી થાય છે.

તૃતીય ગ્રીપ: એક હાથના અંગૂઠા અને આંગળીઓ વડે પેટનો નીચેનો ભાગ Symphysis Pubisથી ઉપર પકડવામાં આવે છે અને ત્યાં માથું છે કે બીજો કોઈ ભાગ છે તે નક્કી કરવામાં આવે છે.જો પેઝન્ટિંગ પાર્ટ,એન્ગેજડ ના હોય તો મુક્ત રીતે ફરતાં ભાગ,મોટાભાગે માથું હાથમાં આવે છે.

ચતુર્થ ગ્રીપ: તપાસ કરનાર વ્યક્તિ સ્ત્રીના પગ તરફ ઊભી રહે છે અને દરેક હાથની પહેલી ત્રણ આંગળીઓની ટોચથી પેલ્વીક ઈન્લેટ (Pelvic inlet)ની તરફ થોડું દબાણ આપે છે. જો માથું નીચે હોય તો ગોળ કઠણ ભાગ જેવું લાગે છે અને જો તે એન્ગેજડ હોય તો બંને હાથ નીચે પાછળની તરફ જતાં છૂટાં પડે છે.જ્યારે માથું અંદર ઉતર્યું ના હોય તો બંને હાથ નીચે પાછળની તરફ જતાં ભેગા થાય છે.ઉપરાંત આ ગ્રીપથી બાળકનું માથું છાતી તરફ સંપૂર્ણ વળેલું છે કે વાંસા તરફ વળેલું છે, તે પણ જાણી શકાય છે.

2.3.3 બાળકના ધબકારાની તપાસ

પ્રેઝન્ટેશન પ્રમાણે શિશુના હૃદયના ધબકારા સચોટ રીતે સાંભળી શકવાની જગ્યા પણ બદલાય છે.બાળકના હૃદયના ધબકારા સહેલાઈથી શોધવા માટે આગળના ભાગમાં રહેલા બાળકના ખભાને શોધવો જોઈએ. આ આગળનો ખભો માથા તરફથી બાળકના વાંસા તરફ જઈએ તો પહેલાં ટેકરા તરીકે હાથમાં આવે છે.સામાન્ય રીતે કીફેલિક પ્રેઝન્ટેશનમાં ધબકારા નાભિ અને એન્ટીરીયર સુપીરીયર ઈલીયાક સ્પાઈન

(Anterior Superior Ilitac Spine)ની વચ્ચે હોય છે. બ્રીચ પ્રેઝન્ટેશનમાં ધબકારા નાભિની ઉપર કે તેના લેવલે હોય છે.ઓક્સિપુટની એન્ટિરીયર પોઝીશનમાં તે આગળની તરફ અને પોસ્ટિરીયર પોઝીશનમાં તે પાછળની તરફ સંભળાય છે.ધબકારા સાંભળવા ફિટોસ્કોપ,સ્ટેથોસ્કોપ કે ડોપ્લર વાપરી શકાય. મિનિટમાં ધબકારાની સંખ્યા અને નિયમિતતા જોવામાં આવે છે.સામાન્ય રીતે ધબકારા 1 મિનિટમાં 120 થી 140 ની વચ્ચે હોય છે.પરંતુ ધબકારા જ્યારે 110 થી ઓછા અથવા 150 થી વધુ હોય ત્યારે બાળક અંદર ગૂંગળાઈ રહ્યું છે, તેમ માની શકાય અને તાત્કાલિક સુવાવડ કરાવવાના પ્રયત્નો હાથ ધરવા જોઈએ.

પેટ પરની તપાસ ગર્ભાશયના છેલ્લા મહિનાઓમાં અને સંકોચનો વખતે અને વચ્ચે વચ્ચે પણ થઈ શકે. તપાસ પરથી પ્રેઝન્ટેશન અને પ્રેઝટીંગ પાર્ટ કેટલો નીચે ઊતર્યો છે, તે જાણી શકાય છે.અનુભવથી આ તપાસ પરથી બાળકનું કદ તથા જોડકાં બાળકોમાં બીજા બાળકનું પ્રેઝન્ટેશન પણ જાણી શકાયે છે અને અનુભવી તબીબો આ ચાર ગ્રીપથી Vertex સિવાયના પ્રેઝન્ટેશન સચોટપણે ઓળખી શકે છે.

2.4 સારાંશ(Let us Sum up)

સગર્ભા સ્ત્રીની પ્રત્યેક મુલાકાતમાં પેટ પરથી તપાસ કરવી જોઈએ, અને આ તપાસ ખૂબ જ સચોટપણે અને ચોકસાઈથી કરવી જોઈએ.આમ કરવાથી ગર્ભસ્થ શિશુના અપૂરતા વિકાસ,મૃત્યુ,ગર્ભાશયમાં તેની સ્થિતિ,ગર્ભજળનું વધતું-ઓછું પ્રમાણ,ગર્ભાશયના સંકોચનો વગેરેની સચોટ માહિતી મેળવી શકાય છે.

એકમ 3 : નીચેથી આંગળી નાખીને તપાસ (Per Vaginal Examination)

માળખું :

3.0 હેતુ

3.1 પ્રસ્તાવના

3.2 નીચેથી આંગળી નાંખીને તપાસ

3.3 સારાંશ

3.0 હેતુ (Objective)

આ એકમનો અભ્યાસ પૂરો કર્યા બાદ તમે પ્રસૂતિના દુઃખાવા વખતે યોનિમાં આંગળી નાખીને કરવામાં આવતી તપાસ વિષે વિશેષ જાણકારી મેળવી શકશો.

3.1 પ્રસ્તાવના(Introduction)

પ્રસૂતિના દુઃખાવા વખતે યોનિમાં આંગળી નાખી કરવામાં આવતી તપાસ દ્વારા ગર્ભાશયના મુખની સ્થિતિ ઉપરાંત ગર્ભસ્થ શિશુના પ્રેઝન્ટીંગ પાર્ટ,સ્ટેશન,પ્રેઝન્ટીંગ પાર્ટમાં થતાં ફેરફારો તેમજ માતાના પેઢુનાં હાડકા વચ્ચેની જગાઓ વિશે માહિતી મેળવી શકશો.

3.2 નીચેથી આંગળી નાખીને તપાસ

પ્રસૂતિના દુઃખાવા સાથે અને ગર્ભાશયના મુખના ખુલવાની મહત્ત્વની માહિતી આંગળીની તપાસ કરવાથી મેળવી શકાય છે.

મોજાં(ગ્લોવ્ઝ) પહેરેલા હાથની બંને આંગળીઓ યોનિની અંદર નાખવામાં આવે છે અને ગર્ભાશયના મુખમાંથી પ્રેઝન્ટીંગ પાર્ટ સુધી લઈ જવામાં આવે છે અને પછી પ્રેઝન્ટીંગ પાર્ટ કયો છે તે નક્કી કરવામાં આવે છે, જેમકે Vertex, Face, Breech વગેરે.

Vertex પ્રેઝન્ટેશનમાં પછી આંગળીથી નાની અને મોટી ફોન્ટાનેલ (Fontanelles)ની તથા સજાઈટલ સુચર(Sagittal Suture) ની તપાસ કરવામાં આવે છે અને પોઝીશન નક્કી કરવામાં આવે છે.

પ્રેઝન્ટીંગ પાર્ટનું સ્ટેશન નક્કી કરવામાં આવે છે. (આ તપાસનું વિસ્તૃત જ્ઞાન આપના પ્રેક્ટીકલના શિક્ષક પાસેથી મેળવવું.)

3.3 સારાંશ(Let us Sum up)

યોનિમાંથી આંગળી નાખીને તપાસ તે ખાસ અનુભવથી શીખવાનું કૌશલ્ય છે. પ્રસૂતિ કરાવવા માટે આ કૌશલ્યનું જ્ઞાન ખૂબ જ જરૂરી છે. આ બાબતનું વિશેષ જ્ઞાન પ્રેક્ટીકલના શિક્ષક પાસેથી મેળવી શકાશે.

એકમ 4 : ગર્ભાવસ્થા પરીક્ષણ માટેનો ઘરગથ્થુ ટેસ્ટ (Home Pregnancy Test)

માળખું :

4.0 હેતુ

4.1 પ્રસ્તાવના

4.2 ગર્ભાવસ્થા પરીક્ષણ માટેનો ઘરગથ્થુ ટેસ્ટ

4.3 સારાંશ

4.0 હેતુ (Objective)

આ એકમનો અભ્યાસ પૂરો કર્યા બાદ તમે ગર્ભાવસ્થા પરીક્ષણ માટેના ઘરગથ્થું ટેસ્ટ કરવાનું જ્ઞાન પ્રાપ્ત કરી શકશો.

4.1 પ્રસ્તાવના(Introduction)

ગર્ભાવસ્થા પરીક્ષણ માટેનો ઘરગથ્થું ટેસ્ટ ખૂબ જ ઉપયોગી છે. તે કોઈ પણ વ્યક્તિ જાતે કરી શકે તેટલો સરળ છે.તેના માટે નિષ્ણાંત તબીબ પાસે જવાની જરૂર પડતી નથી. ઘરગથ્થુ ટેસ્ટથી જ સ્ત્રી સગર્ભા છે કે નહિ તે જાણી શકાય છે અને બિનજરૂરી ચેક-અપ અટકાવી શકાય છે.

4.2 ગર્ભાવસ્થા પરીક્ષણ માટેનો ઘરગથ્થુ ટેસ્ટ(Home Pregnancy Test)

ગર્ભાવસ્થા પરીક્ષણ માટે બજારમાં વિવિધ પ્રકારની કીટ મળે છે.

રીતઃ એક કસનળી (Testtube) માં અથવા બીજા કોઈ વાસણમાં સ્ત્રીને થોડું પેશાબનું સેમ્પલ એકઠું કરવાનું કહેવામાં આવે છે. પછી ડ્રોપર વડે પેશાબ લઈ ત્રણ-ચાર ટીપાં ટેસ્ટકીટમાં દર્શાવેલી જગાએ નાખવામાં આવે છે.આમ કરતાં પાંચેક મિનિટમાં ગુલાબી રંગની બે લીટી દેખાય તો ગર્ભાવસ્થા હોવાની ખાતરી થાય છે.આને "પોઝિટિવ ટેસ્ટ" કહેવાય. પેશાબમાં HCG(Human Chorionic Gonadotrophin) નામનો અંતઃસ્ત્રાવ હોવાને કારણે તેનું એન્ટીબોડી સાથે રીએકશન થતાં ગુલાબી રંગની લીટી દેખાય છે. જો T લખ્યું છે ત્યાં બીજી લીટી ન દેખાય તો ટેસ્ટ નેગેટિવ છે તેમ કહેવાય.25% કેસમાં આ ટેસ્ટ ખોટી રીતે પોઝિટિવ પણ આવી શકે એટલે કે ગર્ભાવસ્થાની ગેરહાજરીમાં પણ ગુલાબી લીટી દેખાય.આ રીતે પરિણામ ખોટા આવવાના કારણે ખૂબ જ શરૂઆતની ગર્ભાવસ્થા અથવા તો તારીખ જતી રહ્યા બાદ ટેસ્ટ કીટનો ઉપયોગ કર્યા બાદ જો આ ટેસ્ટ પોઝિટિવ આવે તો પણ નજીકના આરોગ્ય કેન્દ્રની મુલાકાત લઈને ગર્ભવસ્થા પાક્કી કરવાનું ખૂબ જ જરૂરી છે.

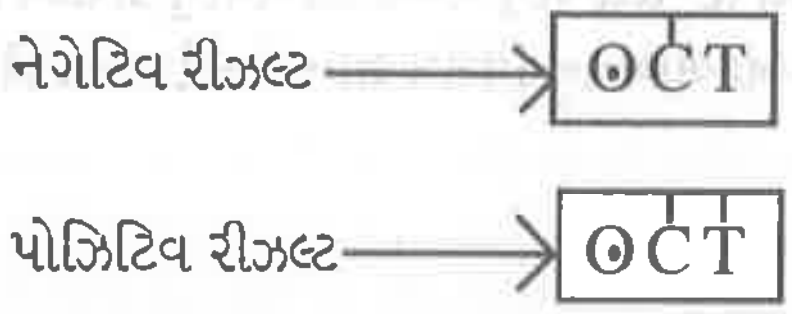

4.3 સારાંશ(Let us Sum up)

ટેસ્ટનું પરિણામ પોઝિટિવ આવે અથવા તો શંકાસ્પદ રીતે પોઝિટિવ આવે તો પણ નિષ્ણાત તબીબનો મત લેવો જરૂરી છે. ગર્ભાશયની બહાર એક્ટોપીક પ્રેગનન્સી હોય તો પણ આ ટેસ્ટ પોઝિટિવ આવી શકે. તે જાણવું જરૂરી છે. તેથી શંકાસ્પદ અને જોખમી કેસોમાં તાત્કાલિક નિષ્ણાત તબીબનો મત લેવો જોઈએ.

એકમ 5 : પ્રોટીન અને સુગર માટે પેશાબની તપાસ (Urine Albumin & Sugar)

માળખું :

5.0 હેતુ
5.1 પ્રસ્તાવના
5.2 પ્રોટીન માટે પેશાબની તપાસ
5.3 સુગર માટે પેશાબની તપાસ
5.4 ખાસ પ્રકારની પટ્ટી(સ્ટ્રીપ્સ)
5.5 સારાંશ

5.0 હેતુ(Objective)

આ એકમનો અભ્યાસ પૂરો કર્યા બાદ તમે પેશાબમાં પ્રોટીનની તપાસ માટેના "હીટ એસિટિક એસિડ ટેસ્ટ" તથા સુગરની તપાસ માટેના "બનડીક્ટ ટેસ્ટ" વિશે જાણકારી મેળવી શકશો.

5.1 પ્રસ્તાવના(Introduction)

સગર્ભાવસ્થા સાથે લોહીનું ઊચું દબાણ તથા ડાયાબિટિસ ખૂબ જોખમકારક અવસ્થાઓ છે.તેથી પ્રિએક્લેમ્પસીયા તથા ડાયાબિટીસ જેવા રોગના નિદાન માટે ગર્ભાવસ્થામાં દરેક મુલાકાતમાં પેશાબની તપાસ કરવામાં આવે છે.

5.2 પ્રોટીન માટે પેશાબની તપાસ (Urine Albumin)

હીટ એસિટિક એસિડ ટેસ્ટ:

એક ટેસ્ટ ટ્યુબમાં 3/4 ભાગમાં પેશાબ લેવામાં આવે છે તેના ઉપરના ભાગને સહેજ ત્રાંસો પકડીને એક મિનિટ માટે ગરમ કરવામાં આવે છે જો પેશાબમાં સફેદ કે આછા ભુરા ફોદા જેવું થાય તો તેમાં પ્રોટીન છે તેમ કહી શકાય.હવે તેમાં બીજા ત્રણ-પાંચ ટીપાં ગ્લેશીયલ એસિટિક એસિડ ઉમેરવામાં આવે છે આમ કરતાં પણ પેશાબમાં થયેલા ફેરફાર જળવાઈ રહે તો તેમાં ચોક્કસ પ્રોટીન છે તેમ કહેવાય પણ જો ફેરફાર જતાં રહે તો તે ફોસ્ફેટના લીધે હોય.

નીચે પ્રમાણે ગ્રેડ આપવામાં આવે છે:

પરિણામ	ગ્રેડ
આછી ટર્બીડીટી	ટ્રેસ(Trace)
ટર્બીડીટી ગ્રેન્યુલ્સ વિના	+
ટર્બીડીટી ગ્રેન્યુલ્સ સાથે	++
ગ્રેન્યુલ્સ + ફ્લોક્યુલ્સ	+++
મોટા ક્લમ્પ	++++
સુગર માટે પેશાબની તપાસ	

બેનેડીક્ટ ટેસ્ટ

એક સ્વચ્છ બોટલમાં કે ટેસ્ટ ટ્યુબમાં પેશાબનું સેમ્પલ લેવામાં આવે છે.5 મી.લી બેનેડીક્ટ રીએજન્ટ હોય તેવી ટેસ્ટ ટ્યુબમાં આઠ ટીપાં પેશાબના નાખવામાં આવે છે અને બે મીનીટ સુધી વ્યવસ્થિત ઉકાળીને પછી ઠંડું કરવામાં આવે છે.જો પેશાબમાં સુગર હોય તો તેનો રંગ બદલાય છે અને તે પ્રમાણે ગ્રેડીંગ થાય છે.

પરિણામ	ગ્રેડ
i) આછો લીલો	ટ્રેસ (Trace)
ii) લીલો	+
iii) પીળો	++
iv) કેસરી	+++
v) લાલ	++++

5.4

બજારમાં ખાસ પ્રકારની પટ્ટીઓ (સ્ટ્રીપ્સ) મળે છે જેનાથી પ્રોટીન અને સુગરના ટેસ્ટ થઈ શકે છે.તેમાં સ્ટ્રીપ અથવા પટ્ટીને પેશાબમાં બોળીને બોટલ પર આપેલ ગ્રેડીંગ સાથે પરીણામ મેચ કરવામાં આવે છે અને ગ્રેડીંગ નક્કી થાય છે.

5.5 સારાંશ(Let us Sum up)

પ્રિએક્લેમ્પસીયા તથા ડાયાબિટિસ જેવા જોખમી રોગોનું સગર્ભાવસ્થામાં ત્વરિત નિદાન કરવા પેશાબની પ્રોટીન અને સુગર માટે તપાસ ખૂબ જ મહત્ત્વની છે.

એકમ 6 : પેપ ટેસ્ટ (Pap Test/Pap Smear)

માળખું :

6.0 હેતુ
6.1 પ્રસ્તાવના
6.2 પેપ ટેસ્ટ કરવા માટેની જરૂરિયાતો
6.3 પેપ ટેસ્ટ કરવાની રીત
6.4 સારાંશ

6.0 હેતુ(Objective)

આ એકમનો અભ્યાસ પૂરો કર્યા બાદ તમે પેપ ટેસ્ટ ક્યારે અને કેવી રીતે કરવો જોઈએ તે બાબતનું જ્ઞાન મેળવી શકશો.

6.1 પ્રસ્તાવના(Introduction)

ખાસ કરીને ગર્ભાશયના મુખનાં કેન્સરનું વહેલું નિદાન કરવા પેપટેસ્ટ કરવામાં આવે છે.આમ,તો 15-45 વર્ષની ઉંમરની સ્ત્રીઓમાં નિયમિત સમયના અંતરે પેપ ટેસ્ટ કરવો જ જોઈએ. જો ગર્ભાશયનું મુખ શંકાસ્પદ લાગે અથવા તો સ્ત્રીને માસિક વધારે આવવું, ડાઘા દેખાવા, જાતિય સંભોગ પછી લોહી આવવું કે વાસ મારતું લોહી આવવું. આવી કોઈ ફરીયાદ હોય તો પેપ ટેસ્ટ કરવો જોઈએ.

6.2 પેપ ટેસ્ટ કરવા માટેની જરૂરિયાતો

પેપ ટેસ્ટ કરવાનાં અગાઉના 24 કલાકમાં જાતિય સંબંધ ના કરેલો હોવો જોઈએ.
આંગળીથી તપાસ પેપ ટેસ્ટ પહેલા ના કરવી જોઈએ.
યોનીમાં મૂકવાની દવાઓ એક અઠવાડીયા પહેલાથી બંધ કરવી જોઈએ.
માસીક સ્ત્રાવ વખતે કે તરત બાદ પેપ ટેસ્ટ ના કરવો જોઈએ.

6.3 પેપ ટેસ્ટ કરવાનીરીત

પેપ ટેસ્ટ કરવા ખાસ કરીને લાકડા,પ્લાસ્ટીક કે સ્ટીલની બનેલી સ્પેચ્યુલા વાપરવામાં આવે છે.તેનો સાંકડો ભાગ ગર્ભાશયના મુખની અંદર નાખી 360^0 ફેરવવામાં આવે છે અને થોડું સ્ક્રેપ કરવામાં આવે છે અને જે કોષો મળે તેને સાયટોફીક્સ (cytofix)કે એવા બીજા ફીક્સેટીવ (fixative)થી ફીક્સ કરવામાં આવે છે અને પછી લેબોરેટરીમાં તેને Papnicolaou Stain નામના દ્રવ્યથી પ્રોસેસ કરવામાં આવે છે અને પછી તેનું અર્થઘટન થાય છે.

6.4 સારાંશ(Let us Sum up)

ગર્ભાશયના મુખના કેન્સરનું શરૂઆતના તબક્કે નિદાન કરવા પેપ ટેસ્ટ ખૂબ જ ઉપયોગી છે.

એકમ 7 : ઈંજેક્શન આપવાની રીતો (Routes of Injections)

માળખું :

7.0 હેતુ
7.1 પ્રસ્તાવના
7.2 ઈંજેક્શન આપવાની રીત
 7.2.1 સ્નાયુમાં આપવાનાં ઈંજેક્શનો
 7.2.2 શિરામાં આપવાનાં ઈંજેક્શનો
7.3 સારાંશ

7.0 હેતુ(Objective)

આ એકમનો અભ્યાસ પૂરો કર્યા બાદ તમે ઈંજેક્શનો આપવાની રીતો,ઈંજેક્શનોના જોખમો, આડ અસરો વગેરેનું વિસ્તૃત જ્ઞાન પ્રાપ્ત કરી શકશો.

7.1 પ્રસ્તાવના(Introduction)

સગર્ભા સ્ત્રીને ખાસ કરીને ધનુરની રસી, એન્ટિબાયોટિક વગેરે ઈંજેક્શનોની જરૂર પડે છે. જુદી જુદી જાતના ઈંજેક્શનો ચોક્કસ જગાએ અને ચોક્કસ રીતે લેવાના હોય છે.દરેક જાતના ઈંજેક્શનો આડઅસરોથી મુક્ત નથી, તેથી ઈંજેક્શનો વિષેનું પ્રાથમિક જ્ઞાન ખૂબ જ જરૂરી છે.

ઈંજેક્શન આપવાની રીત માત્ર જાણકારી માટે છે. કોઈપણ વ્યક્તિએ અનુભવી નર્સ કે તબીબની ગેરહાજરીમાં ઈંજેક્શન આપવા નહિ.

7.2 ઈંજેક્શન આપવાની રીત (Routes of Injections)

ઈંજેક્શન ચામડીમાં આપવાના (જેમ કે... બીસીજી,એલર્જી ટેસ્ટ)

ચામડીની નીચે આપવાના (ઈમ્પ્લાન્ટ (Implant) વગેરે)

સ્નાયુમાં આપવાના અને શિરામાં (Vein) આપવાના એમ ખાસ તો ચાર પ્રકારના હોય છે.

7.2.1 સ્નાયુમાં આપવાના ઈંજેક્શનો (Intramuscular)

આ ઈંજેક્શનો હાથમાં ઉપરના ભાગમાં (Arm) અને થાપા (Gluteal region)પર આપી શકાય છે.

UPPER ARM :(હાથમાં આપવાની રીત)

ડેલ્ટોઈડ (Deltoid) નામના સ્નાયુમાં આ ઈંજેક્શન એક્રોમીયોન(Acromion)નામનાં ખભાના ભાગથી 5 સેમી.નીચે અને ડેલ્ટોઈડ નામનાં સ્નાયુના ઈન્સરશન પોઈન્ટની 4 સેમી.ઉપરવાળા પોઈન્ટ પર આપવામાં આવે છે.ઈંજેક્શન સોયની દિશા ચામડી સાથે 45^0 નો ખૂણો બનાવે તે રીતે હોવી જોઈએ. પાણી જેવો ઈંજેક્શનો અને જે 5 મી.લી. થી ઓછા હોય તે આ રૂટથી આપી શકાય.

GLUTEAL REGION :(થાપા પર આપવાની રીત)

થાપાના ઉપર અને બહારના ભાગમાં આ ઈંજેક્શન આપવામાં આવે છે.

સોયની દિશા ચામડીની સાથે 90^0 ખૂણો બનાવે તે રીતની હોવી જોઈએ.વધારામાં વધારે 10 મિલી. આપી શકાય.

ઈંજેક્શન આપવાની રીતઃ

સૌ પ્રથમ બન્ને હાથ સાબુ અને પાણીથી વ્યવસ્થિત રીતે ધોવામાં આવે છે પછી જે જગ્યાએ ઈંજેક્શન આપવાનું હોય તેને સ્પિરિટથી સાફ કરવામાં આવે છે. સ્પિરિટનો ફાયદો એ છે કે તે જલ્દી ઉડી જાય છે. તેથી તે અંદર ચામડીમાં નીચે ઉતરી દુઃખાવો કરે તે ભય રહેતો નથી હવે ચામડીને અંગૂઠા અને પહેલી આંગળીથી પકડીને સહેજ ખેંચવામાં આવે છે.આમ, કરવાથી સોય વાગવાનો દુઃખાવો ઓછો થાય છે. હવે, સોયને સ્નાયુમાં ખોસવામાં આવે છે. જ્યારે,ચામડી અને ફેસીયામાંથી પસાર થાય ત્યારે થોડું દુઃખે છે પછી સ્નાયુમાં પ્રવેશ્યા બાદ દુઃખાવો ઓછો થાય છે.

હંમેશા સીરીંજનું પીસ્ટન પાછું ખેંચીને સીરીંજમાં લોહી આવતું નથી તે ચેક કરવામાં આવે છે. આમ કરવાથી લોહીની નળીમાં ઈંજેક્શન ઉતરવાનો ભય રહેતો નથી.

જો ઈંજેક્શન ચામડીની નીચેની પેશીઓમાં જાય તો નેક્રોસીસ અને પરુ થવાની શક્યતા રહે છે.

જાડી વ્યક્તિમાં લાંબી સોય વાપરવી જોઈએ.

ઈંજેક્શન આપ્યા પછી તે જગ્યાએ ઘસવાને બદલે ત્યાં એકાદ મીનીટ દબાવીને રાખો જેથી લોહી વહેતું બંધ થઈ જાય.

Iron ના ઈંજેક્શન

ચામડી પર સોય ખોસ્યા બાદ ચામડી અને તેની નીચેની પેશીને એક તરફ ખેંચીને પછી સ્નાયુમાં ઉતારવામાં આવે છે આમ કરવાથી ચામડી પર ડાઘા પડવાનો કે ઈંજેક્શન લીક થવાનો ડર રહેતો નથી અને હંમેશા આઈરનના (Iron) ઈંજેક્શનો થાપામાં ઉંડા આપવામાં આવે છે.

જોખમો/આડ અસરો (Complication)

- દુ:ખાવો
- ચામડીની નીચેની ચરબીમાં નેક્રોસીસ
- લોહીની ગાંઠ
- પરૂ
- નસ(Nerve)માં ઈજા

સામાન્ય રીતે દુ:ખાવાના, તાવના, એન્ટીબાયોટીક વગેરે ઈંજેક્શનો સ્નાયુમાં આપવામાં આવે છે.

7.2.2 શિરામાં આપવાના ઈંજેક્શનો(Intravenous)

ખાસ કરીને તપાસ માટે મોકલવાનું લોહીનું સેમ્પલ મેળવવા, લોહીના બાટલા ચડાવવા તથા ઈંજેક્શન આપવા શિરામાં પંક્ચર કરવામાં આવે છે.

ખાસ કરીને હાથના કોણીથી નીચેના ભાગમાં જુદીજુદી જગ્યાએ ઈંજેક્શન આપી શકાય જેમ કે, કોણીથી નીચે, કાંડાની ઉપર હાથના પાછળના ભાગમાં વગેરે.

પહેલાં બંને હાથ સાફ કરો. (પેશન્ટ) દર્દી મોટે ભાગે સીધો સૂતો હોય તો સારૂં. પછી ચામડીને સ્પિરિટથી સાફ કરો. શિરાને વધુ ઉપસેલ દેખાય તે માટે તમારા સહાયકને હાથ ઉપરનો ભાગ થોડો દબાવવા કહો અને દર્દીને મુઠ્ઠી બંધ રાખવાનું કહો. હવે શિરાની બાજુથી સોય ચામડીની નીચે જવા દો. લગભગ પાંચ-સાત મી.મી જેટલું શિરાની બાજુથી જવા દો અને પછી સોયને શિરાની અંદર દાખલ કરો જો ખરેખર અંદર હશે તો સીરીંજ માં લોહી આવશે. હવે, ઈંજેક્શન આપો સોય કાઢ્યા બાદ તે જગ્યાએ સ્પીરીટ વાળા રૂ થી એક મીનીટ દબાવી રાખો.

જોખમો/આડ અસરો (Complication)

- લોહીની ગાંઠ
- લોહીની નળીમાં ચેપ
- ધમનીમાં ઈંજેક્શન જો અમુક ઈંજેક્શનો ભુલથી ધમનીમાં જાય તો ખૂબ નુકશાન કારક સાબિત થાય છે.

એર એમ્બોલીઝમ (Air Embolism)

ખાસ કરીને દુ:ખાવાનાં, બેભાન કરવાનાં એન્ટીબાયોટીક્સ નાં, આઈરનના ઈંજેક્શનો આ રૂટથી આપવામાં આવે છે.

7.3 સારાંશ(Let us Sum up)

ઈંજેક્શન આપવાની રીત સરળ અને જોખમરહિત નથી તેથી શક્ય હોય ત્યાં સુધી ઈંજેક્શનો અનુભવી તબીબ અથવા નર્સ દ્વારા જ અપાવવા જોઈએ.

એકમ 8 : જંતુનાશક રસાયણો (Antiseptic Solutions)

માળખું :

8.0 હેતુ
8.1 પ્રસ્તાવના
8.2 જંતુનાશક રસાયણો
8.3 સારાંશ

8.0 હેતુ(Objective)

આ એકમનો અભ્યાસ પૂરો કર્યા બાદ તમે સામાન્ય રીતે વપરાશમાં હોય તેવા જંતુરહિત કરતાં રસાયણોનું જ્ઞાન મેળવી શકશો.

8.1 પ્રસ્તાવના(Introdcution)

સગર્ભાવસ્થા તથા પ્રસૂતિ દરમ્યાન સ્ત્રીને ચેપ લાગતાં અટકાવવાં માટે વિવિધ જંતુનાશક રસાયણો વપરાય છે. પ્રસૂતિ દરમ્યાન વપરાતાં વિવિધ સાધનોને જંતુમુક્ત કરવા પણ આ રસાયણો ઉપયોગી છે.

8.2 જંતુનાશક રસાયણો(Antiseptic Solutions)

આ રસાયણો રોગ ફેલાવનાર જંતુને મારી નાંખે છે અથવા તેમનો વિકાસ થતો અટકાવે છે. નીચેના રસાયણો સામાન્ય રીતે વપરાય છે.

1) બિટાડીન(Betadine)

તેમાં 5% પ્રોવિડોન આયોડિન હોય છે.તે ઓપરેશન પહેલાં ચામડીને જંતુ રહિત કરવા વપરાય છે. બિટાડીન સ્પિરિટના મિશ્રણથી ચામડી પરના 90% જંતુઓ 1-2 મિનિટમાં નાશ પામે છે.

2) સેવલોન(Savlon)

તેમાં 1.5% (WLV)ક્લોરહેક્ઝીડીન ગ્લુકોનેટનું રસાયણ અને 15%(WLV)જલદ સેટ્રીમાઈડ હોય છે. તેનો રંગ પીળો હોય છે. તેમાં પાણી ભેળવી મંદ દ્રાવણ બનાવી સ્ત્રીમાં પ્રસૂતિ પહેલાં અને બાદ નીચેના ભાગની સફાઈ માટે વાપરવામાં આવે છે.પ્રસૂતિ બાદ ટાંકા પર પણ તે લગાવી શકાય. થર્મોમીટર અને બીજા સાધનોને તાત્કાલિક જંતુરહિત કરવા પણ સેવલોન વાપરી શકાય.

3) સ્પિરિટ(Spirit)

તેમાં 70% મિથાઈલ આલ્કોહોલ હોય છે.તે ઈંજેક્શનો આપતાં પહેલાં ચામડીને જંતુરહિત કરવા વાપરવામાં આવે છે. ઓપરેશન પહેલાં ચામડી પર લગાવેલાં આયોડિનને પણ 2 મિનીટ પછી સ્પિરિટથી દૂર કરવામાં આવે છે. ટાંકા લીધેલા ઘા ને સાફ કરવા પણ સ્પિરિટ વાપરી શકાય.

4) ફોર્મેલિન(Formalin)

તેમાં 30% આલ્ડીહાઈડ અને 10% મિથેન હોય છે. તે ઓપરેશન થિયેટરને જંતુમુક્ત કરવા વાપરવામાં આવે છે.

5) યુસોલ(Eusol)

તેમાં 100મિલિ પાણીમાં 12.5 ગ્રામ બોરિક એસિડ, 12.5 ગ્રામ બ્લીચીંગ પાવડર હોય છે.તેને બનાવ્યા બાદ 24 કલાકની અંદર,વાપરવું પડે છે.તેમાંથી ક્લોરિન નામનો વાયુ ઉત્પન્ન થાય છે.24 કલાક બાદ તેની અસર ઓછી થઈ જાય છે.તે પાડેલાં ઘા અને ચાંદામાંથી નિર્જીવ પેશીઓને (Slough) જુદી કરવા વપરાય છે.

6) સાઈડેક્સ (Cidex)

તે ગ્લુટેરાલ્ડીહાઈડ (Glutaraldehyde)નું એસિડિક રસાયણ છે તેનાથી તમામ પ્રકારનાં જંતુ નાશ પામે છે.તે મોટા સાધનો, શસ્ત્ર ક્રિયાના દૂરબીન જેવા સાધનો, કેથેટર, થર્મોમીટર, ધારવાળા સાધનો વગેરે જંતુમુક્ત કરવા વપરાય છે.

8.3 સારાંશ(Let us Sum up)

કયુ જંતુનાશક રસાયણ શેના માટે વાપરવું તેના સચોટ જ્ઞાન માટે જંતુનાશક રસાયણોનું વિસ્તૃત જ્ઞાન હોવું ખૂબ જ જરૂરી છે.

એકમ 9 : પેશાબની કોથળીમાં મૂકવાની નળીઓ (Catheters)

માળખું :

9.0 હેતુ
9.1 પ્રસ્તાવના
9.2 વ્યાખ્યા અને પ્રકાર
9.3 સાદું લાલ રબ્બરનું બનેલું કેથેટર
9.4 "ફોલિસ" કેથેટર
9.5 સારાંશ

9.0 હેતુ(Objective)

આ એકમનો અભ્યાસ પૂરો કર્યા બાદ તમે પેશાબની કોથળીમાં મૂકવાની નળીઓ વિષે વિસ્તૃત જ્ઞાન મેળવી શકશો.

9.1 પ્રસ્તાવના(Introduction)

સગર્ભા સ્ત્રીને અનેક કારણસર પેશાબની કોથળીમાં નવી મૂકવાની જરૂર પડે છે. તેથી આ બાબતનું જ્ઞાન હોવું ખૂબ જરૂરી છે.

9.2 વ્યાખ્યા અને પ્રકારો

પેશાબની કોથળીમાં મૂકવાની નળીઓ(Catheters)
કેથેટર એટલે પેશાબચ કરાવવા માટેની નળી ખાસ બે પ્રકારની કેથેટર સ્ત્રીમાં વાપરવામાં આવે છે.

1)સાદું લાલ રબ્બરનું બનેલું કેથેટર(Simple Red Rubber Catheter)

2) 'ફોલિ'(Foley`s) નામનું પેશાબની કોથળીમાં મૂકી રાખવાનું કેથેટર જે સતત પેશાબ ઠાલવવાનું કામ કરે.

9.3 સાદું લાલ રબ્બરનું બનેલું કેથેટર

તે લાલ રંગના રબ્બરનું બનેલું હોય છે.તેનો એક છેડો બંધ અને એક ખુલ્લો હોય છે.તે લગભગ 37.5 સેમી લાંબુ હોય છે અને જુદી જુદી સાઈઝમાં મળે છે. પુખ્ત ઉંમરની સ્ત્રી માટે મોટેભાગે 8 નંબરનું કેથેટર વપરાય છે.તેના બંધ છેડાની પાછળ એક કાણું હોય છે.

જંતુમુક્ત કરવાની રીત

ઉકળતી પાણીમાં 30 મિનિટ રાખી શકાય. જો કે વારંવાર આમ કરવાથી રબ્બર બગડી શકે. બીજો સારો રસ્તો સેવલોન(Savlon),સાઈડેક્સ(Cidex),ડેટોલ(Dettol)વગેરે વાપરવાનો છે. પણ આ થોડું મોઘું છે. તેમાં વધુ સમય જાય અને વાપરતાં પહેલાં કેથેટરને જંતુરહિત પાણી(Sterile Water) થી ધોવું પડે.

કેથેટર કરવા માટેના કારણો

- ગાયનેક ચેકઅપ પહેલાં જો સ્ત્રી આપમેળે પેશાબ કરવા સમર્થ ન હોય તો
- માતાને ઓક્સિજન આપવાની જરૂર પડે તો
- ઓપરેશન(સિઝેરિયન વગેરે) પછી જો દર્દી આપમેળે પેશાબ કરી શકે તેમ ન હોય તો
- પ્રસૂતિના દુખાવના પ્રથમ તબક્કામાં દર્દી જો આપમેળે પેશાબ કરી શકે તેમ ન હોય તો
- ડિલિવરી પછી જો ગર્ભાશયના અસંકોચનના કારણે લોહી વહેવાનું ચાલુ થાય તો

કેથેટર કરવાની રીત

- સૌ પ્રથમ દર્દીને જાણ કરી કેથેટર કરાવવા માટે વિશ્વાસમાં લેવી પડે.
- દર્દીને ચત્તા સૂઈ જવાનું કહેવું.
- હાથ સ્વચ્છ રીતે ધોઈ હાથનાં જંતુરહિત મોજાં (Sterile gloves)પહેરવાં.
- મૂત્રાશયના મુખ પાસે એન્ટીસેપ્ટીક સોલ્યુશન લગાવવું.
- કેથેટરમાં બ્લોક નથી તે માટે ચેક કરીને તેના પર લિક્વિડ પેરાફીન લગાવવું.

- ડાબા હાથની પહેલી આંગળી અને અંગૂઠા વડે બંને લેબિયા (labia)ને સહેજ બહારની તરફ ખેંચી મૂત્રનળીનું મુખ (Uretara meatus)ઓળખવામાં આવે છે.કેથેટરને જમણા હાથે પકડવામાં આવે છે અને મુખમાંથી અંદર પેશાબ આવે ત્યાં સુધી નાખવામાં આવે છે.તેનો બહારનો છેડો કિડની ટ્રે કે બીજા વાસણમાં મૂકવામાં આવે છે.
- જ્યારે પેશાબની કોથળીમાંથી પેશાબ આવતો બંધ થાય ત્યારે તેને કાઢી લેવામાં આવે છે.
- જો કેથેટર નાખ્યા પછી પેશાબ ન આવે તો નીચેના કારણો હોઈ શકે.
- કેથેટર પેશાબની કોથળીમાં ન હોય.
- પેશાબની કોથળીમાં પેશાબ ન હોય.
- કેથેટર પેશાબની કોથળીમાં થોડું વધુ પડતું ગયું હોય
- કેથેટર બ્લોક હોય.

કેથેટરનાં જોખમો /આડઅસરો

- પેશાબમાં ચેપ
- પેશાબની કોથળીમાં જવાને બદલે બીજી જગ્યાએ જાય તો લોહી આવે, દુ:ખાવો થાય,
- લોહીની ગાંઠ પણ બની શકે.
- વારંવાર કેથેટર નાખવાના કારણે મુખને પણ ઈજા થઈ શકે.

9.4 ફોલિસ કેથેટર (Foley`s Catheter)

ફોલિસ કેથેટર કરવાના કારણો

- સિઝેરિયન અથવા સ્ત્રીરોગના બીજા ઓપરેશન દરમિયાન પેશાબની કોથળી સતત ખાલી રાખવા.
- ઓપરેશનો પછી દર્દી આપમેળે પેશાબ કરવા સમર્થ ન હોય ત્યાં સુધી
- જ્યારે દર્દી બેભાન હોય
- જ્યારે એક્લેમ્પ્સીયા થાય એટલે કે ખેંચ આવે.
- બને ત્યાં સુધી ફોલિસ કેથેટર નર્સ કે ડૉક્ટર જેવી અનુભવી વ્યકિતઓ દ્વારા જ થવું જોઈએ.

9.5 સારાંશ(Let us Sum up)

પેશાબમાં ચેપ લાગતો અટકાવવા માટે બને ત્યાં સુધી કેથેટર કરવાનું ટાળવું જોઈએ અને જો કરવું પડે તેવું હોય તો ચેપ લાગતો અટકાવવાના પૂરેપૂરા પગલાં લઈ ખૂબ સાવચેતીથી કરવું જોઈએ.

એકમ 10 : ઓપરેશન પછીની સંભાળ (Post-operative care)

માળખું :

10.0 હેતુ

10.1 પ્રસ્તાવના

10.2 ઓપરેશન પછીની સંભાળ

10.3 સારાંશ

10.0 હેતુ(Objective)

આ એકમનો અભ્યાસ પૂરો કર્યા બાદ તમે સગર્ભા સ્ત્રીની સિઝેરિયન ઓપરેશન બાદ સંભાળ કઈ રીત લેવી તેનું વિસ્તૃત જ્ઞાન પ્રાપ્ત કરી શકશો.

10.1 પ્રસ્તાવના(Introduction)

જંતુનાશક દવાઓની સરળ ઉપલબ્ધિ, લોહીના બાટલા ચઢાવવાની સુવિધાઓ તથા શીશી સુંઘાડવાના ક્ષેત્રમાં થયેલ પ્રગતિને લીધે આજના યુગમાં સિઝેરિયન ઓપરેશન દ્વારા કરવવામાં આવતી પ્રસૂતિઓનો દર વધી રહ્યો છે તેથી આવા ઓપરેશન બાદ સ્ત્રીની સંભાળ કેવી રીતે લેવી તેનું જ્ઞાન હોવું ખૂબ જ જરૂરી બન્યું છે.

10.2 ઓપરેશન પછીની સંભાળ(Post-Oprative Care)

સ્ત્રીનું સિઝેરિયન કે અન્ય કોઈ ઓપરેશન થયું હોય ત્યારે ઓપરેશન બાદ નીચે મુજબ સંભાળ જરૂરી છે.

- શરીરનું તાપમાન દર 5 કલાકે માપવું જોઈએ જેથી તાવ આવે તો ખબર પડે.
- શરૂઆતમાં નાડીના ધબકારા, રક્તદાબ અને શ્વાસોશ્વાસનો દર પહેલા 2 કલાક માટે દર 15 મિનિટે,ત્યારબાદ અડધા કલાકે અને પછી ડૉકટરની સલાહ મુજબ માપવો જોઈએ.
- આપવામાં આવતા પ્રવાહી અને પેશાબનો રેકોર્ડ રાખવો જોઈએ.
- પેશાબની કે બીજી કોઈ નળી મૂકી હોય તો તેની સંભાળ લેવી જોઈએ.

ખોરાક - ઓપરેશનમાં જો શીશી સૂંઘાડીને બેભાન કર્યા હોય તો લગભગ 4-6 કલાક મોઢેથી કશું ન આપવું જોઈએ. પછી ધીરે ધીરે થોડું પાણી આપવાનું ચાલુ કરવું જોઈએ.અને ઉલટી ઉબકા ન થાય તો બીજા દિવસે પ્રવાહી વસ્તુઓ આપી શકાય.ત્રીજા દિવસે હળવો ખોરાક લઈ શકાય પરંતુ દરેક કેસમાં ડૉકટરની સલાહ મુજબ વર્તવું.

દવાઓ- શરૂઆતમાં બે દિવસ મોઢેથી લેવાનું બંધ હોવાથી કે માત્ર પ્રવાહી ઉપર હોવાથી બાટલા ચઢાવવામાં આવે છે. એન્ટિબાયોટિક અને દુઃખાવાના ઈંજેક્શન બે દિવસ આપવામાં આવે છે.પછી ત્રીજા દિવસથી ગોળીઓ આપી શકાય.

હલન ચલન - બેભાન કરનાર ઈંજેક્શનોની અસર ઓછી થાય ત્યારે દર્દી હલી શકે અને પડખું પણ કરી શકે. બીજા દિવસે ટેકો લઈને બેઠી થઈ શકે. ત્રીજા દિવસથી બાથરૂમ સુધી ચાલીને જઈ શકે.

પેશાબની નળી-મોટેભાગે 24 થી 48 કલાક પછી પેશાબની નળી કાઢી લેવામાં આવે છે.

સંડાસ- જો ઓપરેશન બાદ કબજિયાત રહે તો ઈસબગુલ વાપરી શકાય.

ડ્રેસિંગ અને ટાંકા -ડ્રેસિંગ પલાળવું જોઈએ નહિ અને 7મા દિવસે ટાંકા લીધા હોય તો તોડી શકાય.

10.3

ઓપરેશન બાદ સ્ત્રીની તંદુરસ્તી માટે તથા જોખમકારક અવસ્થાના ત્વરિત નિદાન માટે અને અન્ય જોખમો અટકાવવા માટે સ્ત્રીની સંભાળ ખૂબ જ જરૂરી છે.

NOTES

NOTES

NOTES